

Cisti e tumori delle ovaia

Cisti e tumori benigni delle ovaia

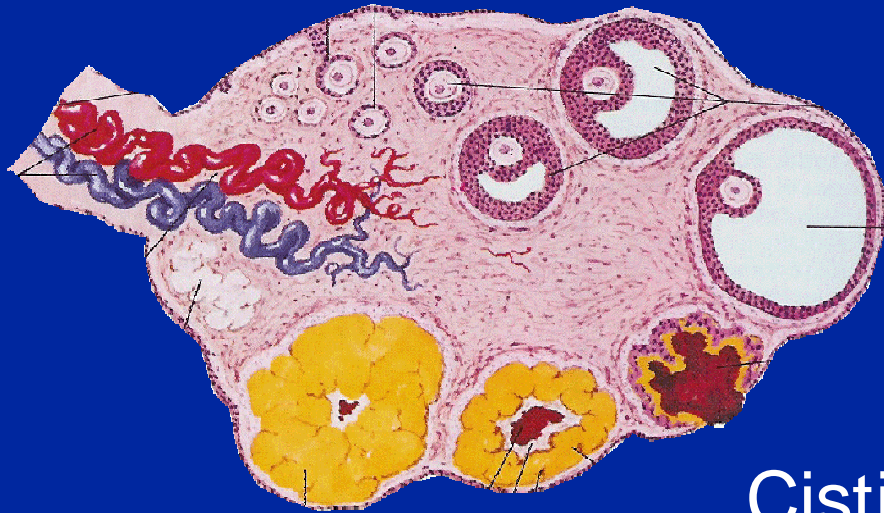
“ Cisti

- “ Funzionali (follicolari, luteiniche, tecluteiniche)
- “ Endometriomi

“ Neoplasie benigne

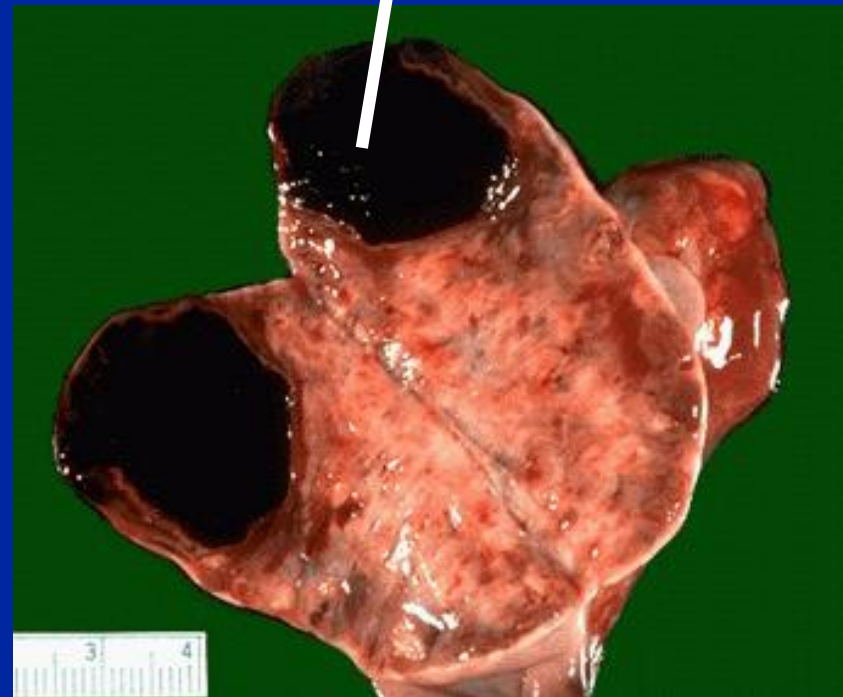
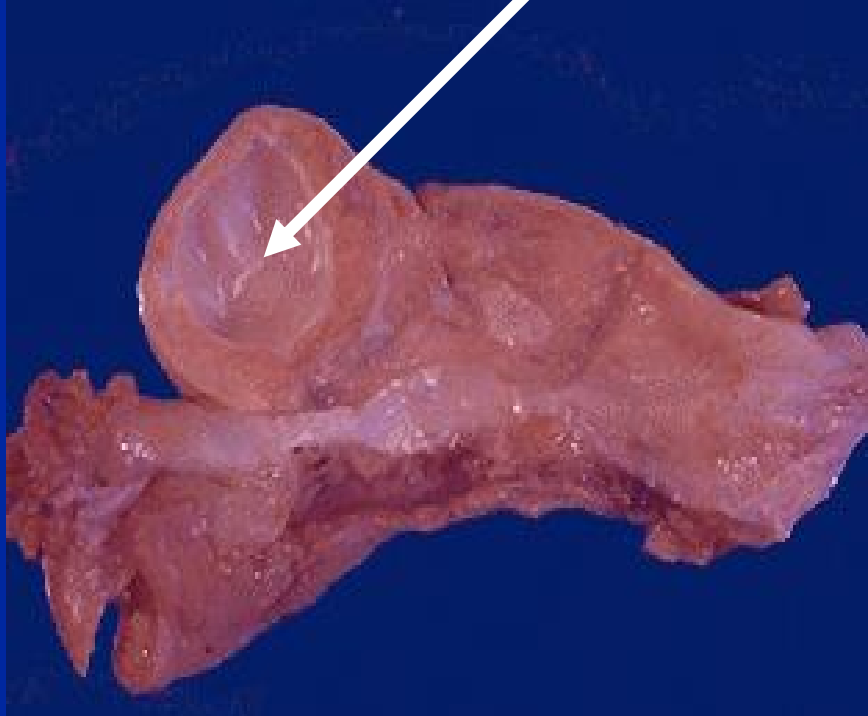
- “ Cistoadenomi
 - “ Sierosi
 - “ Mucinosi
 - “ Pseudomucinosi
 - “ Endometrioidi
- “ Cisti dermoidi

Cisti ovariche funzionali

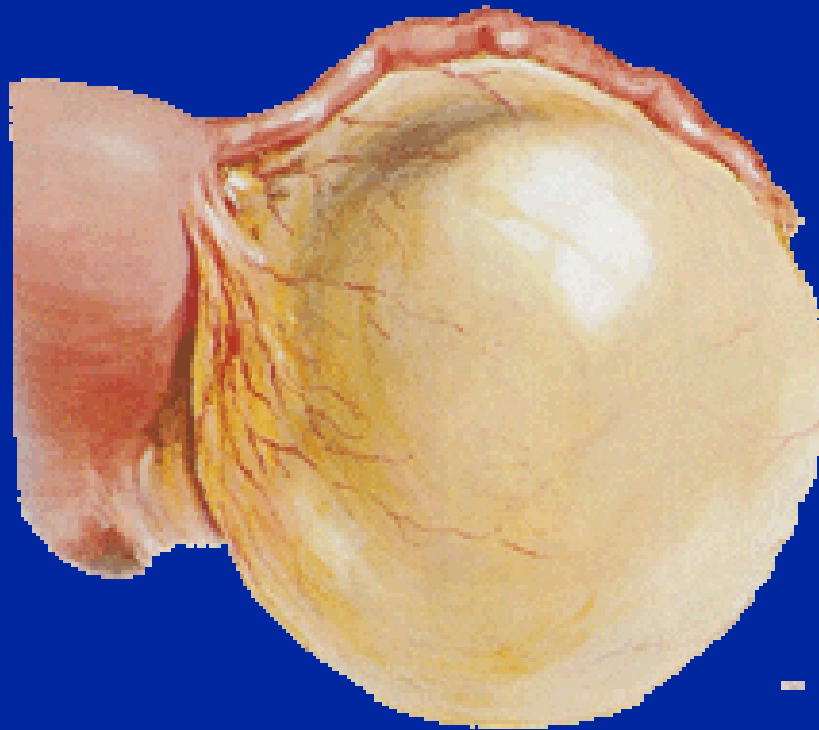


Cisti follicolari

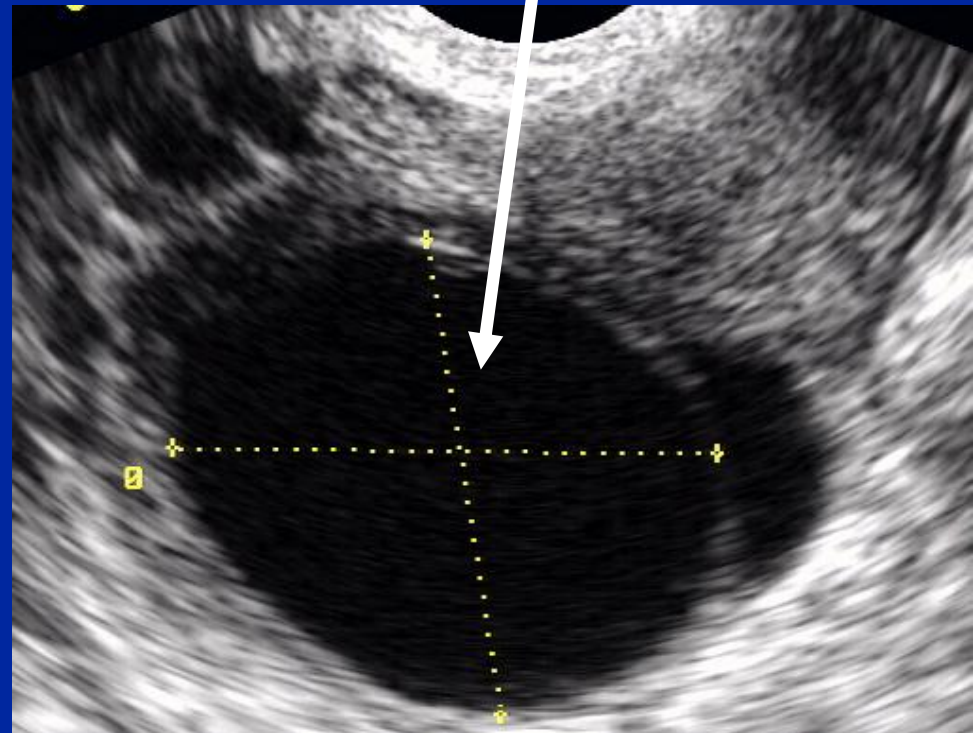
Corpo luteo emorragico



La diagnosi differenziale specifica delle cisti ovariche benigne è di solito possibile per mezzo dell'ecografia



Cisti follicolare



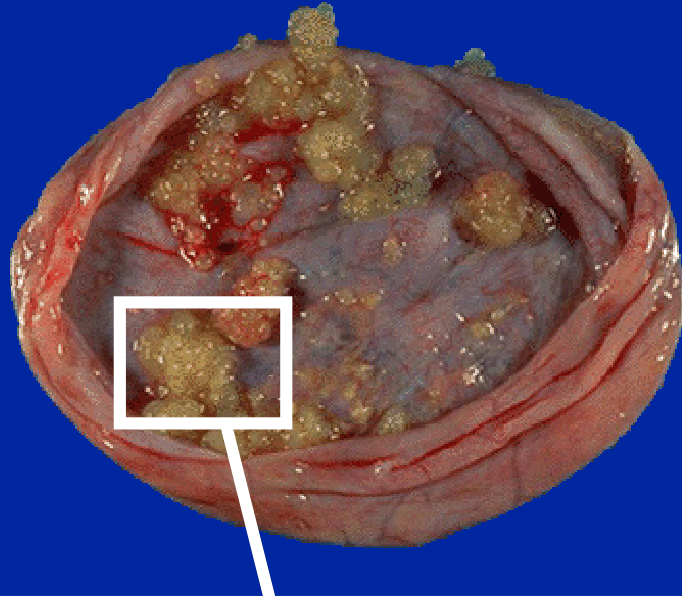
Tumori maligni dell'ovaio

- “ Numerosissimi tipi istologici
 - “ Tumori epiteliali (carcinomi) 85-90%
 - “ Tumori delle cellule germinali
 - “ Tumori dello stroma ovarico

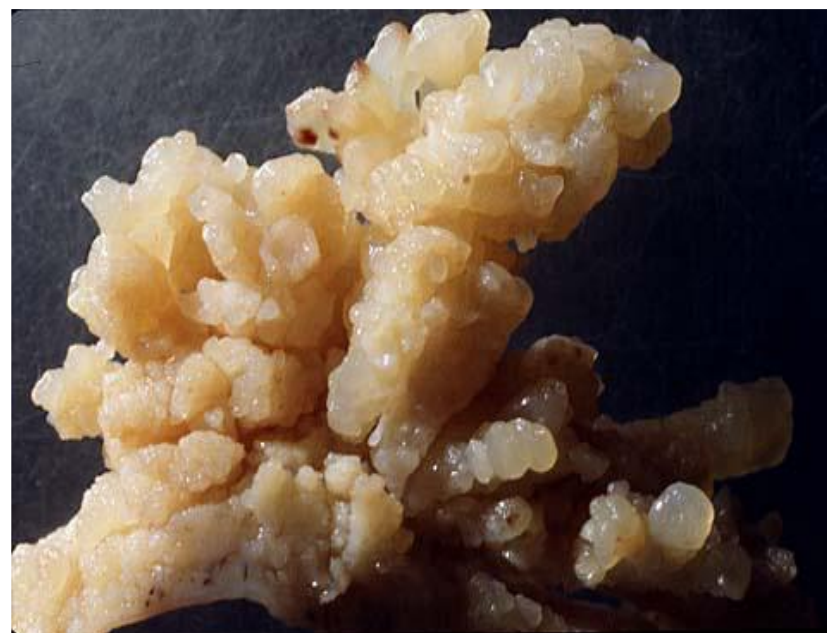Tumori maligni dell'ovaio

- “ incidenza: 14/100000
- “ Tumori epiteliali: incidenza sale a partire dai 40 anni
- “ Tumori stromali e delle cellule germinali: spesso nell'adolescenza e infanzia

Carcinoma ovarico



Formazione liquida con
componenti solide



Papille

Carcinoma ovarico: eziologia

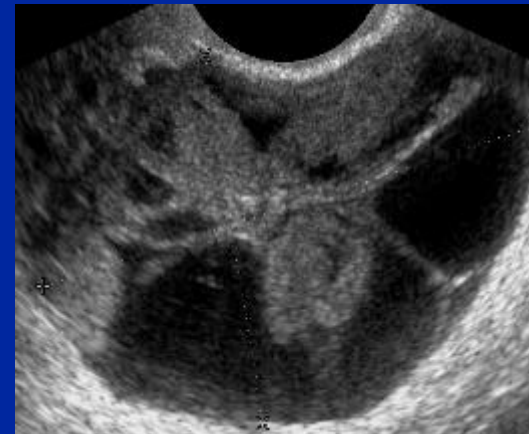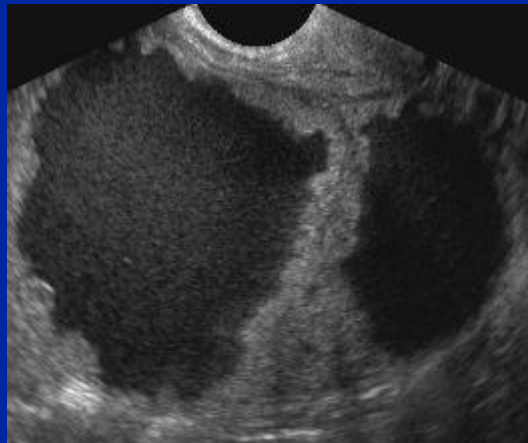
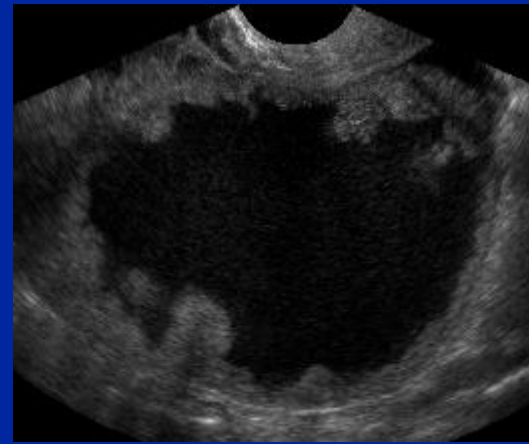
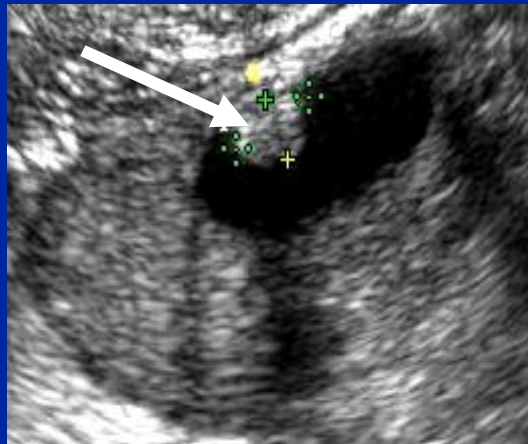
- “ Predisposizione genetica (BRCA 1 e 2)
- “ Endometriosi
- “ Ca mammario
- “ Spesso sporadico, causa non conosciuta

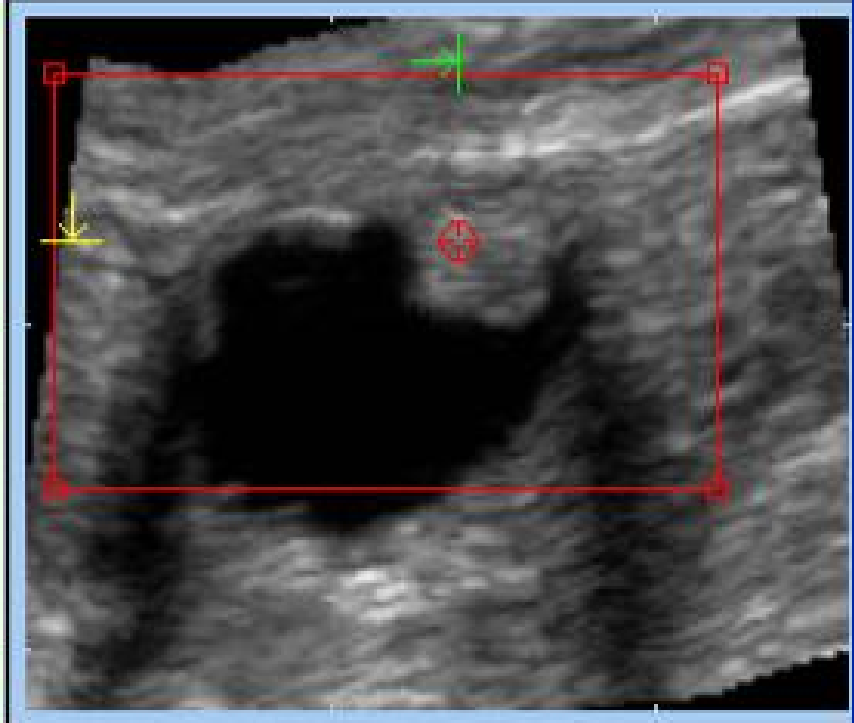
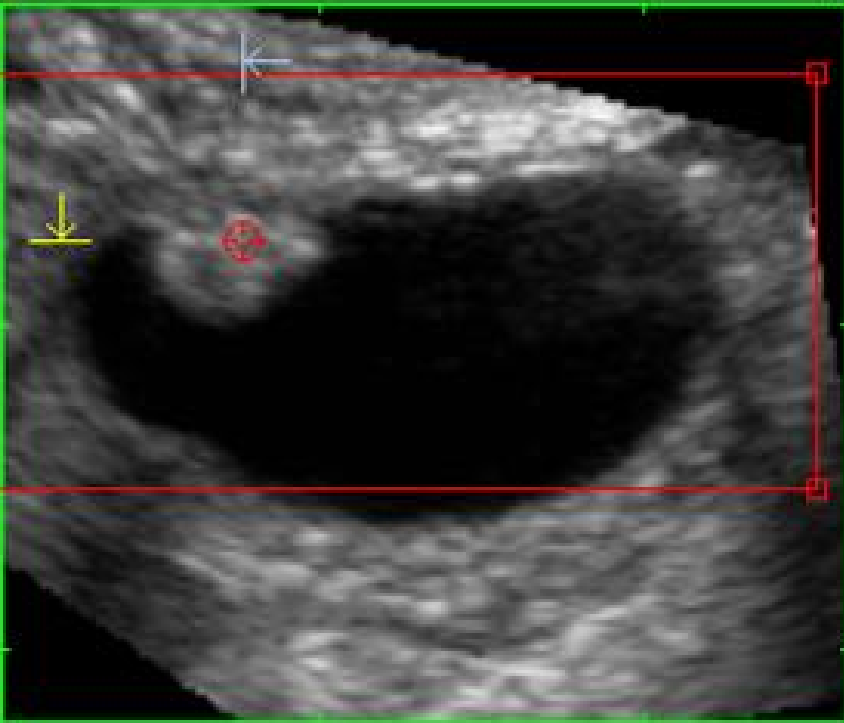
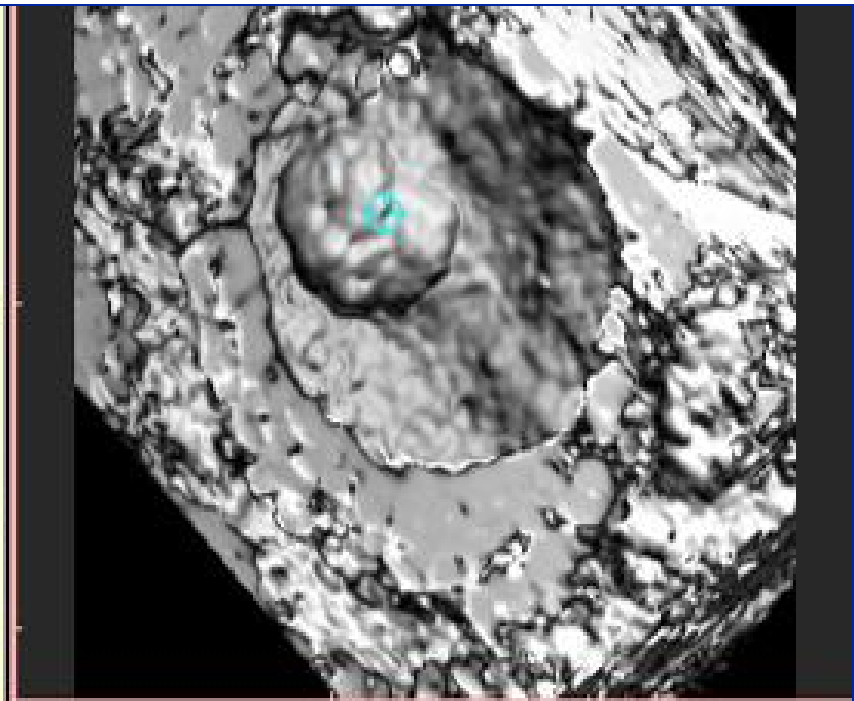
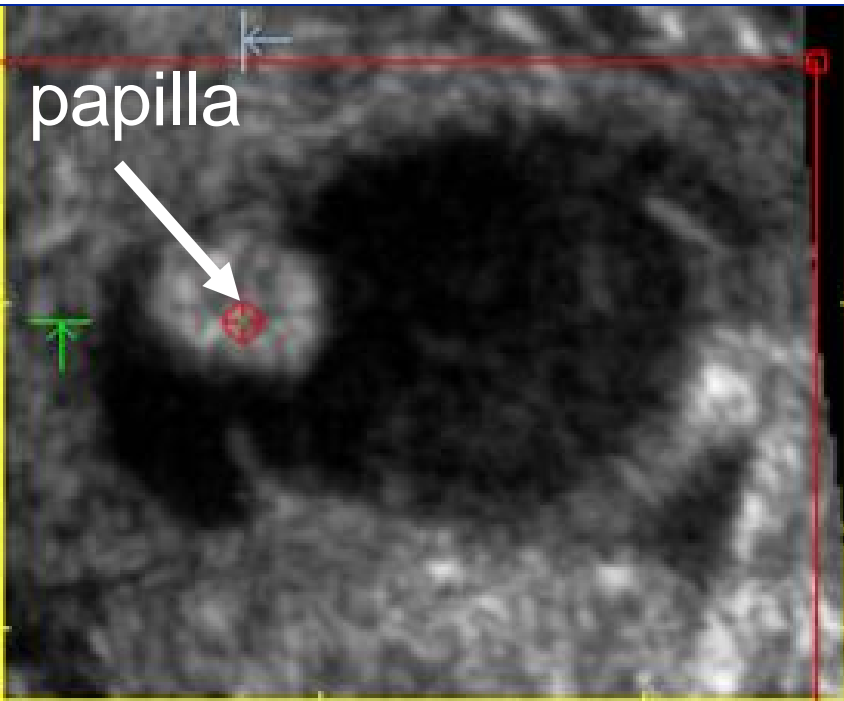
Ca ovarico: sintomatologia

“ **Tardiva e aspecifica:** dolore, sintomi da compressione, aumento di volume dell'addome (tumefazione, ascite), cachessia

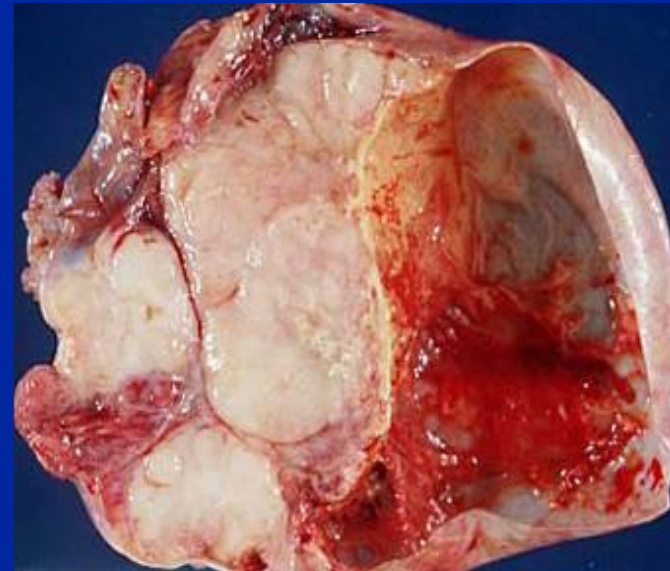
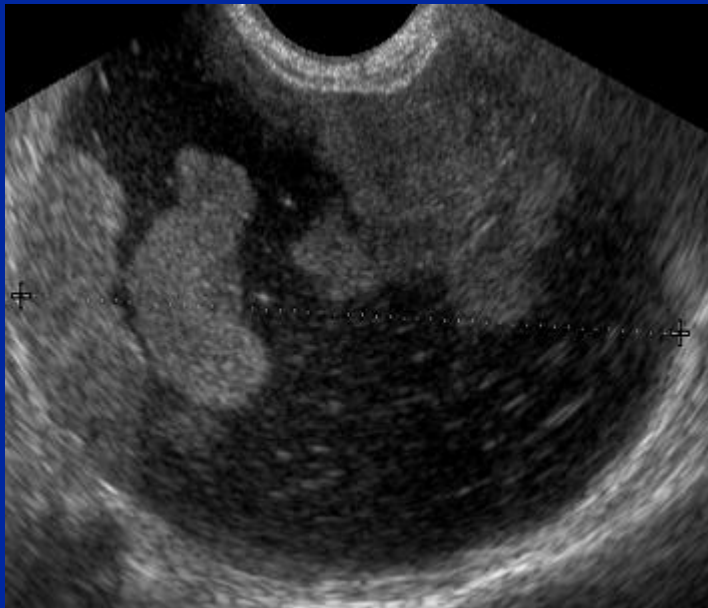
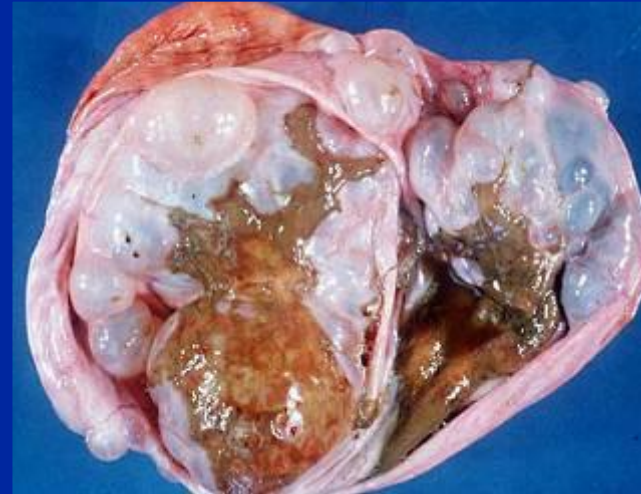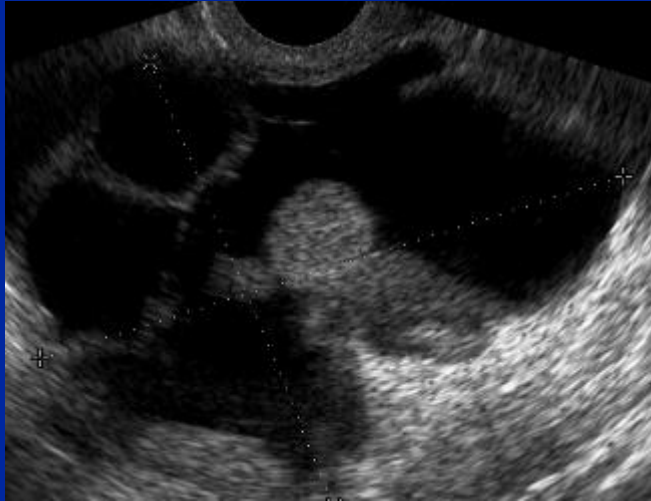Diagnosi: ecografia vaginale

Formazione ovarica complessa: parte liquida parte solida con setti spessi e proiezioni (papille)

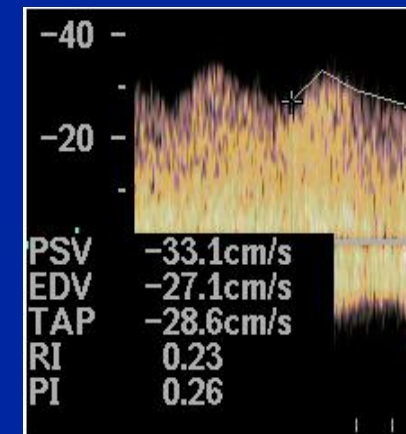
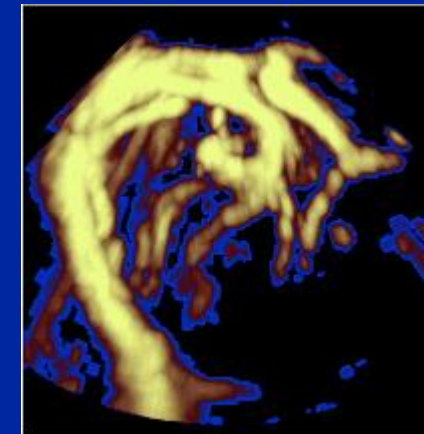
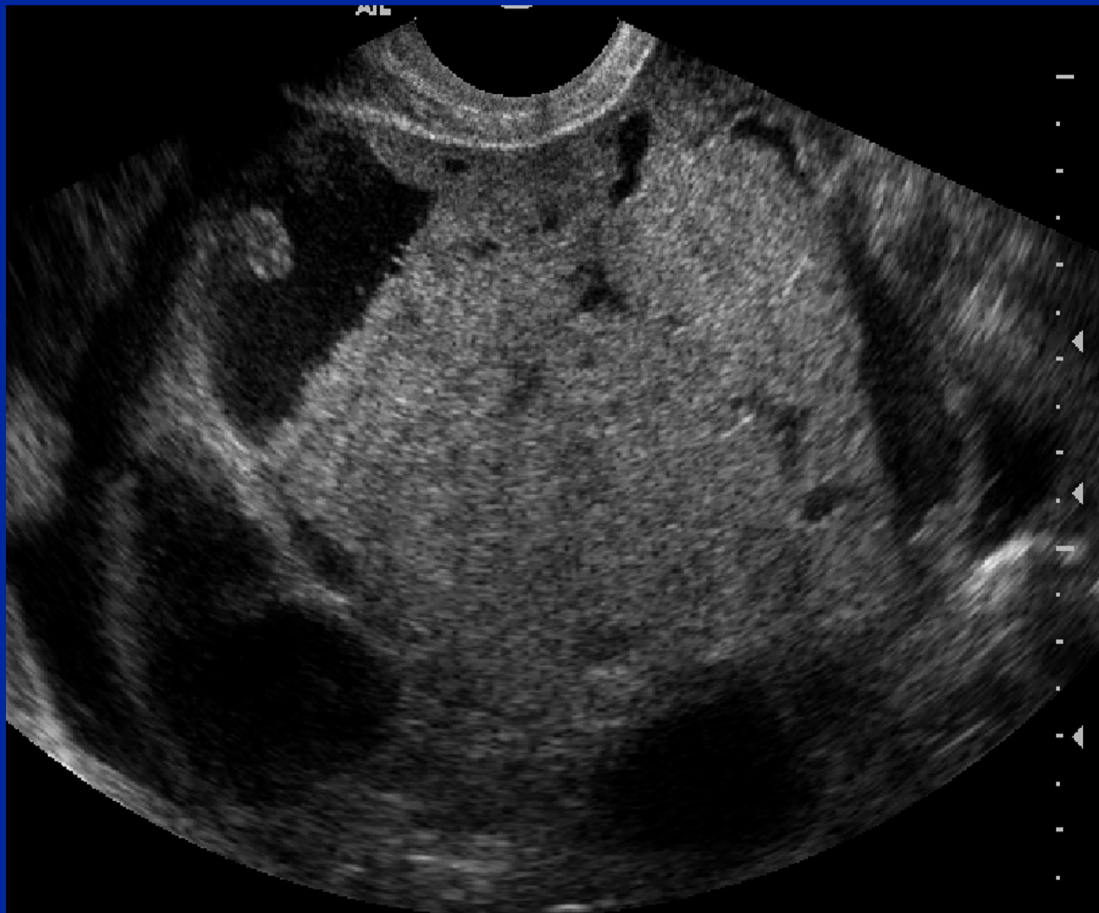




Cistoadenocarcinomi



Vascularizzazione all' esame con Doppler colore e pulsato in un Ca ovarico



Diagnosi tumori maligni dell'ovaio

- “ Ecografia vaginale
- “ **Ca 125** (aumento **aspecifico** e **tardivo** nel 75-90% delle pazienti con Ca dell'ovaio)
- “ Laparoscopia e soprattutto laparotomia, %Tumor debulking+

Ca ovarico: Stadiazione FIGO

- I Limitato alle ovaia
- II Esteso peritoneo pelvico/utero/tube
- III Esteso al di fuori dalla pelvi
- IV Metastasi a distanza

Ca ovarico: terapia

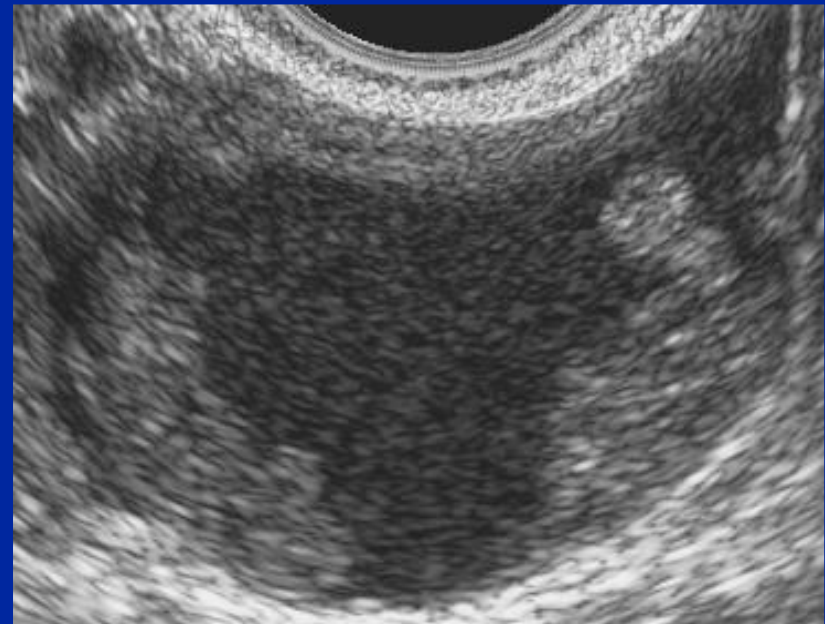
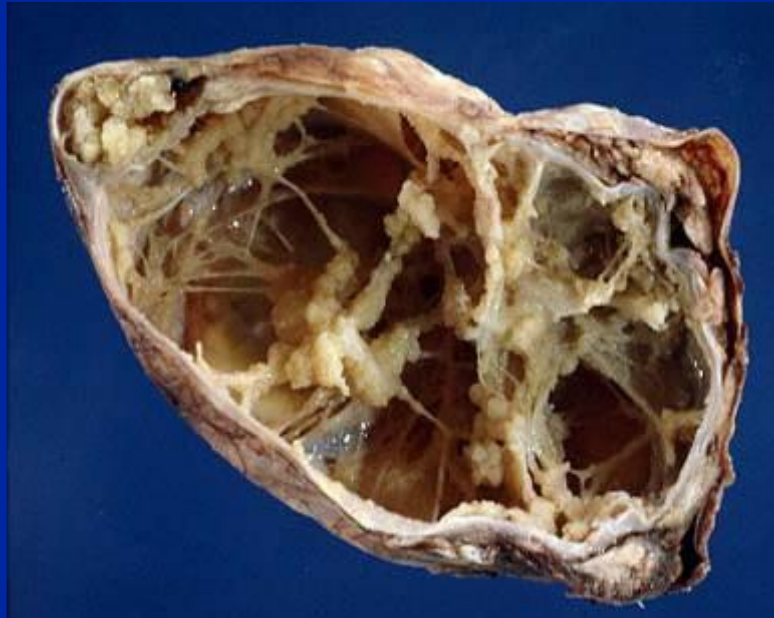- “ Laparotomia e asportazione del piu possibile della massa tumorale
sTumordebulking%, in genere istero-
annessettomia, omentettomia,
appendettomia e biopsie peritoneali,
ev. Linfonodettomia
- “ Chemioterapia

Ca ovarico: prognosi

“ seria:

- “ Stadio I sopravvivenza a 5 anni 5-50% in rapporto al tipo istologico
- “ Stadio II sopravvivenza a 5 anni 5-35%

Carcinomi *borderline*
neoplasie di incerta malignità o a basso
potenziale di malignità



Atipie cellulari senza invasione dello stroma

Cisti e tumori ovarici: sintesi

- “ Cisti funzionali frequenti
- “ Tumori maligni ovarici soprattutto epiteliali (carcinomi) caratterizzati da cisti complesse
- “ Sintomi tardivi e prognosi severa